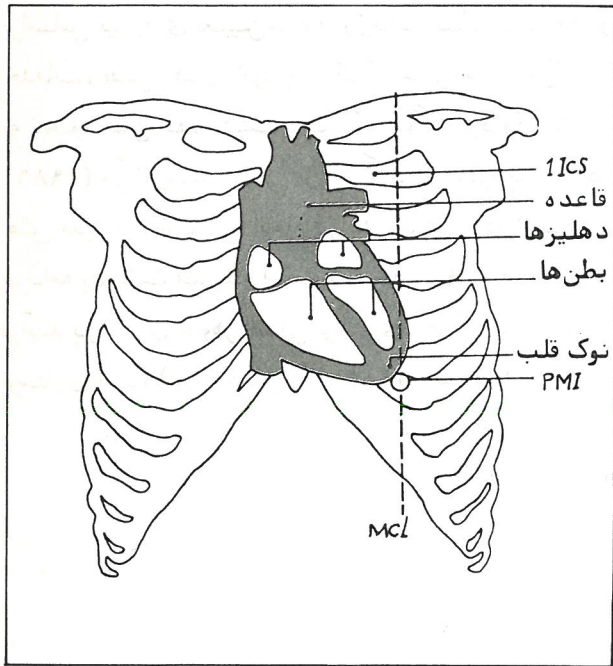
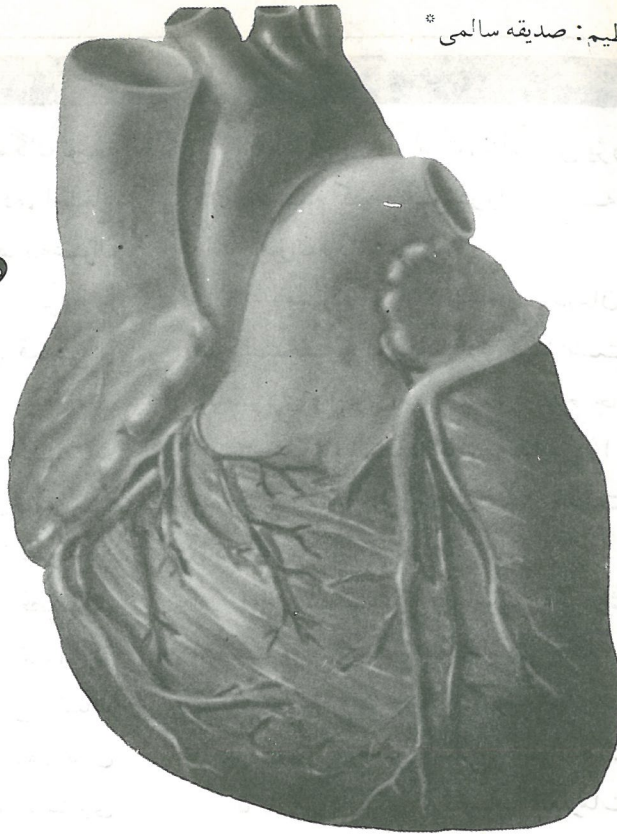


روش بررسی صداهای طبیعی قلب



شکل (۱)

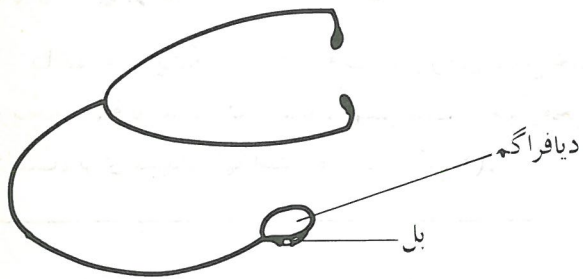
گوش دادن به صداهای قلب، اطلاعات ارزنده‌ای را در مورد وجود اختلال در تعداد و نظم ضربان قلب، لرزش‌های بطنی و حرکت خون از دریچه‌های قلب به ما می‌دهد. این کار، نیاز به کسب مهارت فراوان دارد، بنابراین لازم است پرستارانی که در بخش‌های قلب و بخش مراقبت ویژه قلبی^(۱) کار می‌کنند، با این روش، کاملاً آشنا شده و آنرا در عمل به کار ببرند. در اثر کسب مهارت، می‌توان صداهای غیرعادی را نیز مورد بررسی قرار داد. برای سهولت در امر بررسی بیمار، لازم است که پرستاران اطلاعاتی در مورد آناتومی قلب، گوشی، شرایط محیط، صداها و محل شنیدن آنها داشته باشند.

قلب با شکل مخروطی، اندامی است عضلانی و توخالی، که قاعده آن در بالا و نوک آن در پائین، کمی مایل به چپ قرار دارد. تقریباً $\frac{2}{3}$ قلب، در قسمت چپ می‌باشد.

1) Ccu (Coronary Care Unit)

* فوق لیسانس آموزش پرستاری

دیافراگم برای صداهای با فرکانس بالا مناسب می باشند.



قسمت مربوط به گوش در دستگاه گوشی باید به صورت مناسبی باشد که در کانال گوش جای بگیرد و لوله آن نباید بیش از ۲۰ سانتی متر بلندی داشته باشد. دوتا بودن این لوله باعث می شود که صدا بهتر منتقل گردد. در ضمن، طول لوله گوشی باید بین ۳۸-۲۵ سانتی متر باشد. برای گوش دادن به صداهای قلب، باید شرایط محیطی زیر را در نظر گرفت:

محیط باید آرام و روشن بوده و بیمار احساس سرما نکند، زیرا پدید آمدن لرزش در بیمار و ایجاد صداهای غیرعادی ممکن است امتحان کننده را به اشتباه بیندازد. بیمار از راه بینی نفس بکشد. وضعیت بیمار خوابیده به پشت و یا به طرف چپ باشد. این وضعیت^(۱۱) باعث می شود که صدای بسته شدن دریچه ها، به دیواره سینه منتقل شده و عمل گوش دادن را سهولت بخشد. (برای شنیدن سوفل^(۱۲) و سایش^(۱۳)، بیمار باید به صورت نشسته بوده و بعد از بازدم، تنفس خود را نگه دارد).

بطن ها به طرف چپ استخوان جناغ^(۱) تمایل دارند و بطن راست، قسمت بیشتری از سطح جلویی قلب را اشغال کرده است. نوک قلب^(۲) در پنجمین فضای بین دنده ای و در خط وسط ترقوه قرار دارد. در برخی از بیماران، در بطن چپ، رو به نوک قلب، فرورفتگی دیده می شود (PMI)^(۳) و ضربان نوک قلب تنها ضربانی است که قابل دیدن می باشد.

در قلب، دو دریچه دهلیزی^(۴) بطنی و دو دریچه سینی^(۵) وجود دارد. دریچه های دهلیزی بطنی شامل میترال^(۶) که بین دهلیز و بطن چپ قرار گرفته و سه لتی^(۷) که بین دهلیز و بطن راست قرار دارد، می باشد. دریچه های سینی، مربوط به سرخرگ ششی و آئورت می باشد. دریچه آئورت^(۸) در مدخل سرخرگ آئورت، در بطن چپ و دریچه سرخرگ^(۹) ششی در مدخل سرخرگ ششی و در بطن راست می باشد. این دریچه ها، در ضمن چرخه طبیعی قلب^(۱۰)، بسته شده و ارتعاشاتی را تولید می کنند که صداهای قلب گفته می شود. این ارتعاشات به سطح بدن راه پیدا کرده و با گوش و یا گوشی^(۱۱)، قابل شنیدن می باشند. گوشی در حقیقت وسیله ای کمکی و ساختگی است و اگر چه صداهای را توسعه نمی دهد، ولی کانال آن باعث می شود که صداهای به روشنی احساس شوند. وجود دو قسمت مشخص در دو طرف گوشی اجتناب ناپذیر است. این دو طرف یکی «بل»^(۱۲) و دیگری «دیافراگم»^(۱۳) می باشد. که طرف «بل» برای انعکاس صداهای با فرکانس پائین و طرف

- | | |
|-----------------------------|-------------------|
| 1) Sternum | 9) Pulmonic valve |
| 2) Apex | 10) Cardiac cycle |
| 3) Point of maximal Impulse | 11) Stethoscope |
| 4) Atrioventricuiar valves | 12) Bell |
| 5) Semilunar valves | 13) Diaphragm |
| 6) Mitral | 14) Position |
| 7) Tricuspid | 15) Murmur |
| 8) Aortic valve | 16) Friction Rub |

— دریچه سرخرگ ششی: دومین و یا سومین فضای بین
دنده‌ای در لبه چپ^(۴) جناغ سینه (2 ICS/ LSB or ICS/ LSB)

تشخیص صداهای قلب:

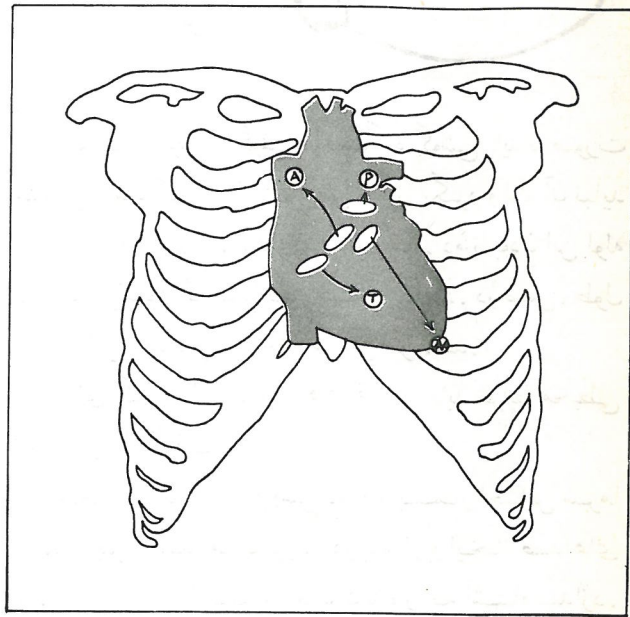
قلب دارای دو مرحله دیاستول (استراحت) و سیستول (انقباض) می‌باشد. بعد از خروج خون از قلب به داخل سرخرگ آئورت و یا سرخرگ ششی، بطن‌ها استراحت کرده و دریچه میترا و سه‌لته باز می‌شوند. در این موقعیت، خون از دهلیزها به داخل بطن‌ها می‌ریزد. موقعی که سیستول در بطن‌ها شروع می‌شود، فشار پدید آمده در داخل بطن‌ها، موجب بسته شدن دریچه‌های دهلیزی بطنی می‌گردد. این بسته شدن دریچه‌ها، صدای اول قلب را بوجود می‌آورد (S₁).

صدای لاب^(۵) از دو صدای لاب — داب^(۶) که صدای اول قلب است، مربوط به این مرحله می‌باشد. با توجه به اینکه میترا با صدای بلندتری از سه‌لته بسته می‌شود، S₁ را می‌توان در فضای شنیدن صدای دریچه میترا بهتر متوجه شد (شکل ۳).

موقعی که فشار داخل بطن‌ها به سرخرگ آئورت و ششی منتقل می‌شود، دریچه‌های سینی باز و خون از بطن به داخل این سرخرگها جریان می‌یابد. بعد از بیرون رفتن خون از بطن‌ها، مرحله دیاستول شروع می‌شود. موقعی که بطن‌ها در حال استراحت هستند، فشار داخل آنها کمتر از فشار داخل آئورت و سرخرگ ششی می‌باشد. بنابراین دریچه‌های آئورت و سرخرگ ششی، با صدا بسته می‌شوند و

چهار محل برای شنیدن صداهای قلب:

با توجه به اینکه صداهای قلب، از روی محل خود دریچه‌ها، قابل شنیدن نیستند، بهتر است از چهار محل مناسب، برای شنیدن آنها استفاده کرد (شکل ۲).



شکل (۲) محل‌های مناسب برای شنیدن صداهای قلب

— دریچه میترا: پنجمین فضای بین دنده‌ای در خط وسط ترقوه (5 ICS/Mcl)
— دریچه سه‌لته: چهارمین و یا پنجمین فضای بین دنده‌ای در لبه چپ جناغ سینه^(۴) (4ICS/ LSB or 5 ICS/ LSB)
— دریچه آئورت: دومین فضای بین دنده‌ای راست جناغ سینه^(۳) (2 ICS/ RSB)

- 1- Fifth Intercostal space on the mid clavicular Line.
- 2- Fourth or fifth Intercostal space at the left sternal border.
- 3- Second intercostal space at the right sternal border.
- 4- Second or third intercostal space at the left sternal border.
- 5) Lub
- 6) Lub- dub

دریچه آئورت مشخص تر می باشد (شکل ۴).

S_2 شامل دو صدا می باشد که یکی مربوط به دریچه آئورت و دیگری مربوط به دریچه سرخرگ ششی است (P_2 و A_2).

در موقع گوش دادن به صداهای قلب، ممکن است بین صدای اول و دوم قلب، شکافی احساس شود. علت آنست که معمولاً این مراحل در قلب چپ، زودتر از قلب راست پدید می آید. یعنی دریچه میترال، قبل از سه لتی بسته می شود که سبب احساس وقفه در S_1 شده و دریچه آئورت نیز قبل از دریچه سرخرگ ششی بسته می شود که احساس مشابهی را در شنیدن S_2 ، بوجود می آورد.

در ضمن دیاستول، می توان دو صدای دیگر در قلب احساس کرد (S_3 و S_4) و البته در بچه ها و جوانان عادی است. صدای کوتاه S_3 ، ناشی از پرشدن سریع بطن هاست. این صدا بعد از S_2 و در اوایل دیاستول شنیده می شود. درست قبل از S_1 ، ممکنست S_4 شنیده شود که ناشی از افزایش مقاومت بطن در مقابل پرشدن بعد از انقباض دهلیزی می باشد. سپس چگونگی تولید صدا در چرخه قلبی مورد بررسی قرار می گیرد:

S_1 (سیستول) بسته شدن دریچه های میترال و سه لتی.

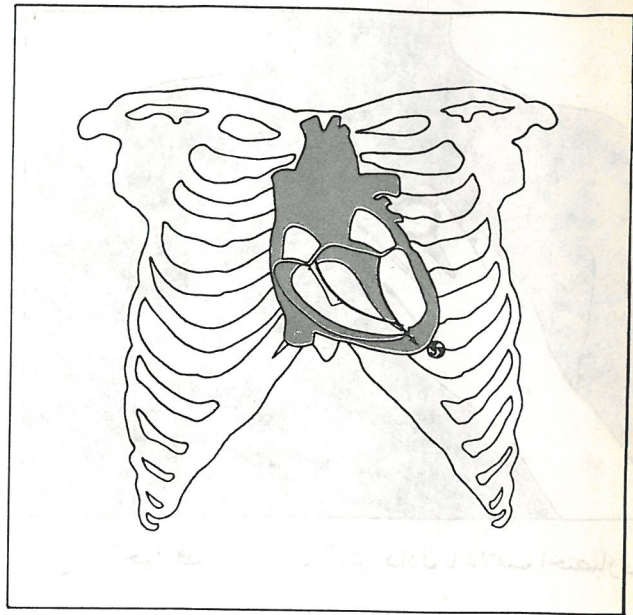
S_2 (دیاستول) بسته شدن دریچه آئورت و دریچه سرخرگ ششی (شامل دو صدای A_2 و P_2).

S_3 (دیاستول) پرشدن سریع بطن ها.

S_4 (دیاستول) انقباض دهلیزها.

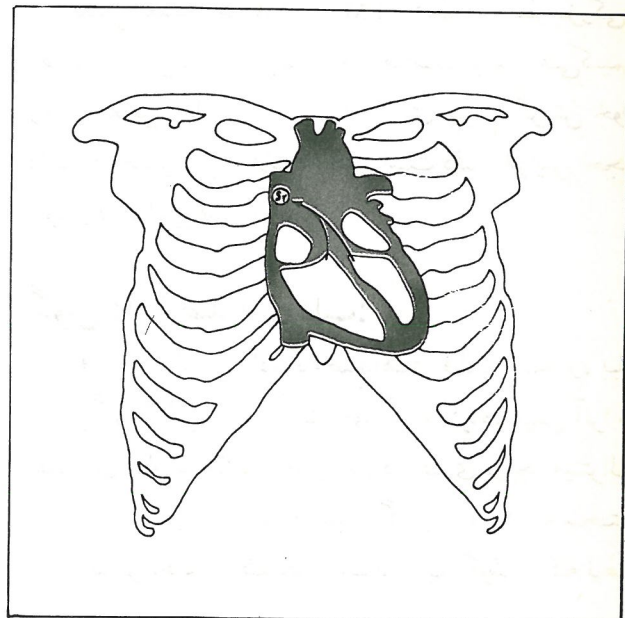
مشاهده و لمس:

همانگونه که گفته شد، قبل از شروع بررسی بیمار، ابتدا باید از آرام بودن و روشنی اتاق اطمینان حاصل کرد. بیمار را به پشت خوابانده، دست راست (در افراد راست دست) را روی سینه بیمار گذاشته و سینه از نظر اندازه و قرینه بودن مورد بررسی قرار می گیرد.

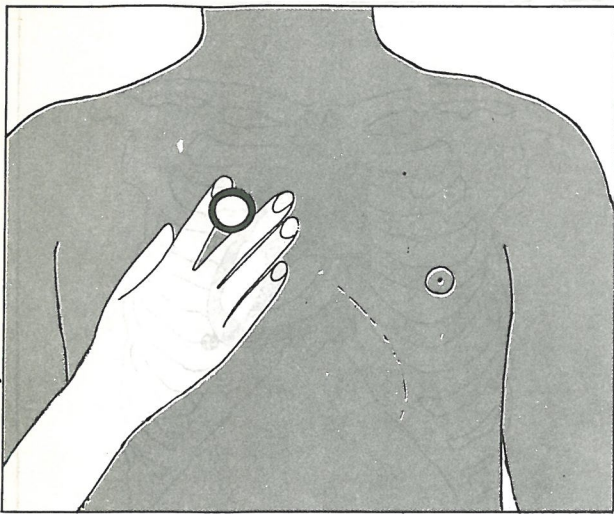


شکل (۳) محل شنیدن صدای اول قلب

صدای دوم قلب را می سازند (S_2). صدای dub از دو صدای Lub-dub مربوط به این مرحله است. بسته شدن دریچه آئورت، صدای بلندتری را نسبت به دریچه سرخرگ ششی ایجاد می کند، بنابراین S_2 ، در فضای شنیدن صدای



شکل (۴) محل شنیدن صدای دوم قلب



شکل (۶) چهار فضای مناسب گوش دادن با علامت اختصاری

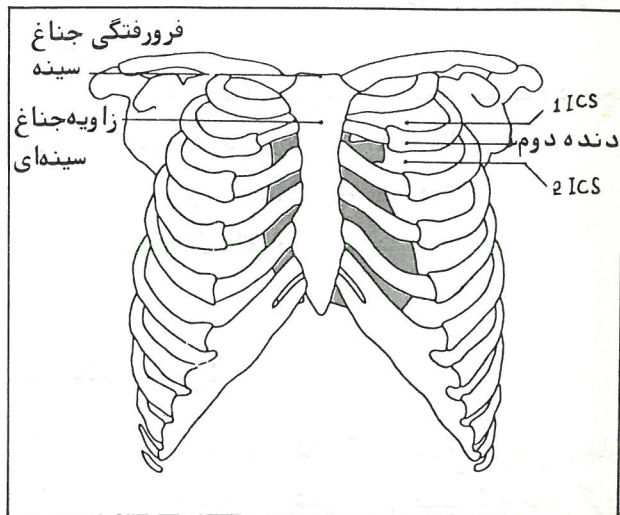
بررسی با دریچه میترال از نظر اندازه و PMI شروع شود. معمولاً ۲-۱ سانتی‌متر و حدوداً تا ۱/۴ آن می‌باشد. اگر قلب بیمار، گشاد شده باشد، PMI به طرف چپ، تغییر مکان می‌دهد، و این یک یافته عادی در بیمارانی است که هیپرتروفی^(۲) بطن چپ دارند و نارسائی احتقانی قلب دیده می‌شود.

بعد از تعیین چگونگی PMI، قلب را از نظر بزرگی، انقباض و وزنش، در هر چهار محل مناسب بررسی می‌کنیم. وجود ارتعاش و یا نوسان، دلالت بر بردی جریان گردش خون دارد. همچنین این علائم ممکن است دلیل افزایش حجم خون و یا افزایش فشار باشد.

گوش دادن صداهای قلب:

قبل از گوش دادن به صداهای قلب بیمار، باید دیافراگم گوشی را با دست خود گرم کرده، سپس آنرا در فضاهای مناسب شنیدن قرار داد. در فضای دریچه میترال، S_1 بلندتر از S_2 خواهد بود. اگر S_1 و S_2 به سختی قابل تمیز دادن از یکدیگر باشند، باید کوشید که نبض

حال چهار محل مناسب برای شنیدن را، طبق آنچه که گفته شد، پیدا می‌کنیم. زاویه استخوان جناغ کمک موثری برای یافتن این مناطق می‌باشد (شکل ۵). ابتدا فرورفتگی استرنوم را لمس کرده و سر آن در نظر گرفته می‌شود. بعد دست خود را به طرف پائین لغزاند تا زاویه استرنوم احساس شود، که تقریباً ۳-۲ انگشت پائین تر از سر آن می‌باشد. موقعی که دست رو به پائین تر آورده شود، دنده دوم احساس می‌گردد. از اینجا، می‌توان سایر دنده‌ها و فضاهای بین دنده‌ای بالاتر و پائین تر را مشخص کرده و چهار محل مناسب شنیدن را در نظر داشت. روش زیر برای یافتن محل‌ها، کمک موثری می‌باشد که روی بچه‌ها و بزرگسالان باید تمرین کرد. روی این محل‌ها را با ماده‌ای که با آب قابل شستن باشد، حروف P، A، T، M را علامت گذاری کرده (شکل ۶). که در ضمن بررسی بیمار، کلید راهنمایی است. می‌توان در انتخاب فضاهای، هر ترتیبی را بنا به سلیقه خود بکار برد، ولی باید این ترتیب در ضمن مشاهده، لمس و گوش دادن، یکنواخت بوده و امتحان کننده، دریچه‌ها را با ترتیب گفته شده در بالا بررسی کند.



شکل (۵) کمک از استخوان جناغ برای یافتن محل‌های مناسب

1) Mitral- Tricuspid- Aortic- Pulmonic

2) Hypertrophy

Assessing methods of Normal heart sounds

Translator: Salemi Sedighe

Listen to the heart sounds gives us valuable information about existence of disorder in heart rate and rhythm, ventricular fibrillation and movement of blood through valves. This required a lot of skills. So it is necessary to understand and apply these skills for nurses in cardiac and intensive care. Abnormal sounds can be recognized by them. For facilitation this work, nurses should be have information about anatomy of heart, stethoscope, environmental condition, sounds and place of hearing voices. Shaped-cone heart is hollow muscular organ that the base on is top and the head on is low and little has been left.

key word: Assessing methods, heart sounds, nursing care